Münster 1935 No 41
Med DiSS

Aus dem zahnärztlichen Institut der Universität Münster.
Direktor: Prof. Dr. Müller.

Die Mitwirkung des Zahnarztes bei der Radiumbehandlung spezifisch-entzündlicher und tumoröser Prozesse in der Mundhöhle.

Inaugural-Dissertation

zur

Erlangung der zahnmedizinischen Doktorwürde

der

Hohen Medizinischen Fakultät

der

Westfälischen Wilhelms-Universität Münster/Westf.

vorgelegt von

Paul Durau

Zahnarzt aus Gelsenkirchen.

Würzburg 1935.
Buchdruckerei Richard Mayr.

Gedruckt mit Genehmigung der medizinischen Fakultät der
Westfälischen Wilhelms-Universität, Münster/Westf.

Dekan: Prof. Dr. Klinge.
Referent: Priv.-Doz. Dr. Immenkamp.
Korreferent: Prof. Dr. Müller.

R. UNIV.
BIBLIOTHEEK
LEIDEN

Die Mitwirkung des Zahnarztes bei der Radiumbehandlung spezifisch-entzündlicher und tumoröser Prozesse in der Mundhöhle.

Durch die Entdeckung der Röntgenstrahlen, deren physikalische Eigenschaften hinlänglich bekannt sind, und durch die Auffindung der radioaktiven Stoffe wurden der Medizin zwei ausgezeichnete Heilfaktoren in die Hand gegeben. Die Röntgenstrahlen, die ein großes Durchdringungsvermögen durch menschliches Gewebe besitzen, fanden sowohl als Diagnosemittel zur Erkennung von krankhaften Veränderungen als auch in therapeutischer Hinsicht in Form einer Oberflächen- und Tiefenbestrahlung Verwendung. Im Gegensatz zu den Geschwülsten und anderen Krankheiten der Körperoberfläche, die mittels Röntgenstrahlen geheilt werden, versagt die Röntgentherapie in recht hohem Maße bei der Behandlung maligner Geschwülste, die ihren Sitz in der Mundhöhle und in den oberen Luftwegen haben. Die Röntgentiefentherapie, bei der Strahlen von größter Härte mit verschiedenen Einfallswinkeln derart gerichtet sind, daß ihr Konzentrationspunkt im Zentrum der Geschwulst liegt, war im Bereiche der Mundhöhle zu vielen Mißerfolgen verurteilt, da in diesem topographisch äußerst komplizierten Gebiet in vielen Fällen eine Schädigung der gesunden Nachbarorgane und des gesunden Mutterbodens stattfindet. In der physikalischen Natur und in der schwierigen Anwendungstechnik der Röntgenstrahlen, die bei Tumoren der Mundhöhle nur von außen und nicht innerhalb der Mundhöhle erfolgen kann, liegt der tiefere Grund, weshalb man bei der Bekämpfung neoplasmischer Veränderungen durch Radium und seine Ersatzmittel bessere Heilerfolge zu erzielen hoffte. Gerade die vitale Resistenz des Mutterbodens erleidet bei einer äußeren Röntgentherapie eine beträchtliche Einbuße. Man kann verstehen, daß hierdurch dem Weiterfortschreiten der Geschwulst kein Widerstand entgegengesetzt wird, sondern in gewissem Grade bessere Wege geebnet werden. Durch die Möglichkeit, radioaktive Stoffe entweder direkt in den Tumor durch die sogenannte Spickmethode oder an den Tumor durch die Oberflächenbestrahlung zu applizieren, ist es dem Radiologen gelungen, benigne und maligne Neoplasmen therapeutisch günstig zu beeinflussen.

In der vorliegenden Arbeit will ich in erster Linie einen Beitrag zur Technik der Radiumprothesen geben, die bei der Behandlung lupöser Veränderungen als auch benigner und maligner Geschwülste im Bereiche der Mundhöhle zur Verwendung kamen.

Aus der Literatur geht hervor, daß die ersten radiumtherapeutischen Versuche in der Mundhöhle auf große Applikationsschwierigkeiten stießen. Diese Tatsache beruht auf der Sonderstellung, die die Mundhöhle ihrer engen Raumverhältnisse wegen einnimmt. Damit das Radium seine volle Wirkung auf das zu bestrahlende Gewebe entfaltet, ist es unbedingt erforderlich, daß es in jede beliebige Stellung zu dem Tumor, der behandelt werden soll, zu bringen ist und außerdem lange Zeit genug auf ihn einwirken kann. Auf der äußeren Körperoberfläche lassen sich die Träger der radioaktiven Stoffe leicht und schnell durch Heftpflasterverbände fixieren. Bedeutend schwieriger ist die Applikation des Radiumträgers auf der Schleimhaut der Mund- und Rachenhöhle durchzuführen. Seine Befestigung im Munde stellt deshalb ein sehr wichtiges Problem dar. Der Zahnarzt, der sich in seiner Praxis sehr intensiv mit der prothetischen Versorgung seiner Patienten beschäftigen muß, ist in der Lage, die jeweils notwendigen Apparate für die Fixierung der Radiumbehälter anzufertigen. Es wäre deshalb wünschens- und erstrebenswert, wenn sich eine noch innigere Zusammenarbeit zwischen Radiologen und Zahnarzt herausschälen würde.

Da die Radiumtuben oder -platten während einer genügend langen Behandlungszeit und mit geringen Beschwerden für den Patienten an den Tumor appliziert werden sollen, ist ein dauerndes Halten der Träger weder vom Patienten noch von einer Hilfsperson möglich wegen der Ermüdungserscheinungen, die mit der Zeit auftreten und wegen der großen Gefahr der Schädigungen gesunder Gewebsabschnitte durch das Radium. Als man auf Vorschlag von Edling die von den Zahnärzten gebrauchte plastische Abdruckmasse als Applikationsmittel bei der Radiumbehandlung von Tumoren der Mundhöhle verwandte, und als Sticker und Albanus dazu übergingen. Haltevorrichtungen für Bestrahlungen in der Mundhöhle mit Klammern an den Zähnen zu befestigen, war der Grundstein für die Mithilfe des Zahnarztes bei der Herstellung radiumführender Apparate gelegt. Wenn der Radiologe in vielen Fällen ohne Zusammenarbeit mit dem Zahnarzt auszukommen vermag, so nimmt er doch gerne seine Hilfe in Anspruch, wenn es heißt, Apparate für den Gaumen, die Tonsillen, den Nasenrachenraum oder den Pharynx herzustellen, die ihre Befestigung an den Zähnen finden sollen.

Bevor ich auf mein eigentliches Thema eingehe, möchte ich etwas allgemein Wissenswertes vom Radium bringen. Der therapeutische Erfolg bei Geschwulstbehandlungen hängt in vielerlei Hinsicht von der Kenntnis der Strahlengattungen der radioaktiven Substanzen und der Beherrschung der Filterung ab.

Unter den 40 bisher gefundenen radioaktiven Elementen hat das

Radium und das Mesothorium die größte Bedeutung gewonnen. Unter Radioaktivität eines Elementes versteht man die Eigenschaft, daß es sich unter Aussendung von Strahlen spontan in ein anderes verwandelt. Im Jahre 1896 machte der französische Physiker Bequerel die Beobachtung, daß das Uranylkaliumsulfat sowie auch das Uranoxyd Strahlen aussendet, die eine gewisse Aehnlichkeit in ihren Wirkungen wie die Röntgenstrahlen aufweisen. Von den Röntgenstrahlen unterscheiden sich die Bequerelstrahlen wesentlich dadurch, daß sie spontan, d. h. ohne jegliche Zufuhr von Energie auftreten Zwei Jahre später entdeckte das französische Ehepaar Curie bei systematischen Untersuchungen der Uranmineralien das Polonium und das Radium. Für die Medizin bedeutungsvoll war ebenfalls die Entdeckung des Mesothoriums und seiner Zerfallprodukte durch O. Hahn. Vom Radium, bei dem sich die radioaktiven Prozesse im Atomkern abspielen, werden drei Strahlengruppen ausgesandt, die als α Strahlen, weiche und harte β-Strahlen und weiche und harte γ-Strahlen bezeichnet werden.

Die korpuskulären α-Strahlen sind positiv geladene Heliumatome und nehmen 91%, die β-Strahlen 4% und die γ-Strahlen 5% der Strahlung für sich in Anspruch. Von einer 0,07 mm dicken Aluminiumschicht werden die α-Strahlen völlig absorbiert. Von anderen Metallen — Silber, Gold, Platin — genügen dünnere Folien, da diese eine größere Dichtigkeit und Härte aufweisen. Die β-Strahlen, die sich mit den Kathodenstrahlen unserer Röntgenröhre vergleichen lassen, sind negativ geladene Elektronen. Da sie ein beträchtliches Durchdringungsvermögen durch menschliches Gewebe besitzen, sind stärkere Folien zwecks Abfilterung der schädlichen Strahlen erforderlich. Sie werden von einer 5 mm dicken Aluminium- oder von einer 1 mm dicken Messingschicht zum größten Teil abgeblendet. Nur ihre härtesten Anteile durchdringen die Filter, die aus Blei, Platin oder Messing bestehen. Die typischen γ-Strahlen der radioaktiven Elemente, die im elektrischen oder magnetischen Feld keine Ablenkung erfahren, stellen eine Art Röntgenstrahlen von besonders kurzer Wellenlänge dar. Die kurzwelligen γ-Strahlen der radioaktiven Substanzen werden vom menschlichen Gewebe weniger stark absorbiert und sind deshalb sehr durchdringungsfähig oder, wie man auch sagt, sehr hart.

Bei der Verwendung von radioaktiven Präparaten zu medizinischen Bestrahlungen wird es daher im allgemeinen vorteilhaft sein, wenn man die durchdringenden γ-Strahlen direkt in oder an den Krankheitsherd heranbringt, nachdem man durch Filterung die weichen α- und β-Strahlen unschädlich gemacht hat. Für den praktischen Gebrauch kommt man mit zwei Filtertypen aus. Ein Filter soll reine γ-Strahlung durchlassen. Bei dem anderen kommt ein

Teil der harten β-Strahlen zur Wirkung. Die unerwünschten α-Strahlen, die das gesunde Gewebe oberflächlich verbrennen, werden schon durch die 0,2 mm dicke Platinwand der Radiumröhrchen abgehalten. Da für die extratumorale Bestrahlung eine hohe Strahlenhärte erwünscht ist, müssen die nekrotisierenden β-Strahlen durch weitere Filterung zurückgehalten werden. Am meisten gebraucht und am zweckmäßigsten sind wohl Filter aus Messing mit einer Wandstärke von 1—1,5 mm. Zur Abfilterung der Sekundärstrahlen, die vom Metallfilter ausgehen und β-Strahlen darstellen, dienen mehrere Lagen von bleifreiem Gummi. Während der Bestrahlung erzielen wir einen ausreichenden Schutz vor Nebenschädigungen durch eine Bleiabdeckung des Filters und des Radiumröhrchens nach der gesunden Seite hin. Für die Bestrahlung maligner Neoplasmen in der Mundhöhle haben sich einige Typen von Bestrahlungskörpern als besonders zweckmäßig erwiesen. Die weitaus am gebräuchlichsten sind die Metallkapseln, -platten und die röhrchenförmigen Träger der radioaktiven Substanz, die sog. Tuben. In unseren Behandlungsfällen passen sich die Radiumträger dem Organ an, das bestrahlt werden soll.

Was die gewebsbiologische Wirkung des Radiums anbetrifft, so erkannte Walkhoff gleich nach der Entdeckung des Radiums, daß dieses Element einen starken Reiz auf menschliches Gewebe auszuüben vermag. Er erzeugte mit einem geringen Quantum Radiumbromid an seinem Unterarm eine starke Dermatitis, die erst nach wenigen Wochen zurückging. Walkhoff's Feststellungen bestätigten Giesel, Curie und Wetterer. Damit war der erste Ansporn zu weiteren systematischen Untersuchungen gegeben. Danlos suchte mit Radiumsalzen Hauterkrankungen therapeutisch zu beeinflussen. Exner stellte Versuche über die Wirkung des Radiums auf bösartige Tumoren an. Von diesem Augenblick an begann das Interesse an dem Radium als neuem Heilfaktor schnell zu wachsen. Aus der veröffentlichten Literatur geht hervor, daß ein Hauptgebiet für die Anwendung großer Radiummengen die Mundhöhle darstellt. Sie ist einer der Lieblingssitze für die malignen Geschwülste. Durch die außerordentliche Neigung zu schnellem Wachstum und zu frühzeitigen Drüsenmetastasen ist eine Radikaloperation in vielen Fällen kontraindiziert. Von den Neoplasmen der Mundhöhle — insbesondere vom Carcinom wissen wir heute, daß nicht alle Tumoren gleichmäßig gut auf Radiumstrahlen wegen ihrer verschiedenen Radiosensibilität ansprechen Es ist bekannt, daß gerade die jungen, in kräftigster Vermehrung befindlichen Zellen recht radiosensibel sind. Wenn man obige Tatsache berücksichtigt, leuchtet ein, daß die Krebstumoren vom Basaltzellentypus, deren Intervall zwischen zwei aufeinanderfolgenden Mitosen 10—12 Std. beträgt, besser auf Bestrahlung mit Radium

reagieren als die Stachelzellentumoren mit einer Mitosenfolge von 10—12 Tagen.

Eine hervorragende Rolle spielt das Radium bei der Behandlung von lupösen Affektionen der äußeren Haut sowie der Schleimhaut der Nase und des Mundes. Wir durften in zahlreichen Fällen Kappenprothesen herstellen, mit denen der Lupus des weichen und harten Gaumens bestrahlt wurde. Wenn die anderen Methoden wie Aetzen, Verschorfung oder Finsenbehandlung keinen therapeutischen Heileffekt zeitigen, ist Radiumbehandlung indiziert, um die hartnäckigen lupösen Rezidive zur Abheilung zu bringen.

Weil ich bei der Abhandlung unserer prothetischen Methodik einen Apparat zeige, der zur Bestrahlung eines Angioms diente, möchte ich kurz den Vorteil der Bestrahlungstherapie bei Angiomen gegenüber der Operation und den übrigen Behandlungsmitteln darlegen. Dieser besteht im kosmetischen Effekt. Ferner läßt sich die Strahlenbehandlung schmerzlos und bequem durchführen. Bei einer Operation wäre ein großer Teil der Zunge der Exstirpation zum Opfer gefallen. Die ausgezeichnete Strahlenwirkung auf Angiome ist auf die Strahlenempfindlichkeit der Endothelien und der kleinen Blutgefäße zurückzuführen.

Ueber die Radiumbehandlung maligner Geschwülste in der Mundhöhle gehen die Meinungen der Radiumtherapeuten weit auseinander. Von einigen werden die Heilergebnisse der ausschließlichen Strahlenbehandlung für besser gehalten als die chirurgischen. Wenn auch in vielen Fällen der alleinige chirurgische Eingriff einen guten Dauerheilungsdurchschnitt gibt, so verspricht eine zweckmäßige Kombination der beiden Behandlungsmethoden therapeutisch sehr viel. Nach einem größeren chirurgischen Eingriff kann eine postoperative Radiumbestrahlung vorgenommen werden, damit die im Geschwulstbett zurückgebliebenen Tumorzellen elektiv letal getroffen und Drüsenmetastasen vermieden werden. Neoplasmen, die an der Grenze der Operabilität stehen, können durch eine vorherige Bestrahlung operabel gemacht werden. Ferner läßt sich eine Bestrahlung von Rezidiven, die entweder nach einer chirurgischen Behandlung oder nach einer Strahlentherapie auftreten, in die Wege leiten.

Sehr segensreich hat sich die Radiumtherapie in inoperablen Fällen erwiesen, die nach den Statistiken namhafter Forscher 50 bis 60% betragen sollen. Wenn der Tumor mit einer ungünstigen Lokalisation große Ausmaße angenommen hat und inoperable Drüsenmetastasen vorliegen, vermag eine Palliativbehandlung einen Stillstand der Geschwulst zu erzielen und dem Patienten vorübergehende Milderung seiner subjektiven Beschwerden zu verschaffen. Dieser Mindesterfolg ist für den Kranken sehr wertvoll. Eine Operation setzt in manchen Fällen schwere Verstümmelungen und ge-

fährdet die Sprechfunktion und die Nahrungsaufnahme in erheblichem Maße. Wenn der Tumor durch eine Radiumapplikation wesentlich verkleinert bzw. örtlich beseitigt wird, so ist dieser Erfolg sehr bedeutungsvoll, weil hierdurch eine große jauchende Fläche zum Schwund gebracht, der foetor ex ore verringert, Entstellungen beseitigt, Verdrängungen wichtiger Organe rückgängig gemacht und Schmerzen behoben werden können. Gewisse Allgemeinleiden bedingen eine Bestrahlung von Neoplasmen mittels Radium, auch wenn der Prozeß operativ angegangen werden kann. Letztere Indikation ist bei Stoffwechselleiden, Herz- oder Nierenerkrankungen gegeben.

Was die technische Durchführung der Radiumbehandlung anbelangt, so hat durch die Verdienste vieler namhafter Forscher auf dem Gebiete der Radiologie der Ausbau der Technik große Fortschritte gemacht. Wir unterscheiden gemeinhin die extratumorale Radiumapplikation mit der Kontaktbehandlung und der Radiumbehandlung auf Distanz und die intratumorale Behandlung.

Da der Radiologe die intratumorale Spickung von Tumoren und die Radiumbehandlung auf Distanz allein ohne jegliche zahnärztliche Hilfe ausüben kann, erübrigt sich eine ausführliche Abhandlung dieser Methoden im Rahmen dieser kurzen Arbeit.

Die intratumorale Therapie besteht in einem Einstechen von 10—20 mm langen und 10—15 mg Radiumelement enthaltenden Radiumnadeln in und um den Tumor in einem Abstande von 8—10 mm. Durch eine homogene Bespickung des ganzen Tumorgewebes mit Radiumnadeln, die gewöhnlich ein 0,5 mm dickes Filter aus Platiniridium besitzen, wird eine fast ausschließliche γ-Strahlung erzielt. Aber dennoch erheischt dieses Verfahren Vorsicht, da Komplikationen in Form von Nekrosen, Abszessen und Gefäßarrosionen auftreten können.

Die Radiumbehandlung auf Distanz sucht eine Erhöhung der Tiefendosis und Homogenität der Strahlen dadurch zu erreichen, daß der Abstand zwischen Tumor und Radiumträger stark vergrößert, und mehrere Strahleneinfallsfelder angewandt werden. Durch diese Radiumbehandlung der Neoplasmen der Mundhöhle von außen her kann man eine biologisch elektivere Strahlung in die Tiefe des Gewebes schicken, ohne die Toleranzdosis für die Haut, den Mutter- und Tumorboden zu überschreiten. Da die Strahlenwirkung mit dem Quadrate der Entfernung abnimmt, erfordert eine Radiumbehandlung auf Distanz bedeutende Mengen Radium.

Im Gegensatz hierzu benötigt die extratumorale Kontaktbestrahlung in der Mundhöhle nur geringe Quanten Radium durch die Möglichkeit, die radioaktive Substanz direkt in die Nähe der zu bestrahlenden Fläche zu bringen. In welchem Zustande soll sich die

Mundhöhle während der Bestrahlung befinden? Hierzu ist zu sagen, daß die Pflege des Patienten vor und während der Behandlung von außerordentlicher Wichtigkeit ist. Spülungen mit einer schwachen Wasserstoffsuperoxydlösung sind zur Desinfektion des Mundes zu empfehlen. Besondere Sorgfalt wird man der Reinigung der Zähne widmen, da sich von cariösen Zähnen und im Knochen stehengebliebenen Wurzelresten aus Nekrosen und Abszesse entwickeln können. Deshalb ist es angebracht, defekte Zähne mit Zement abzufüllen, Wurzelstümpfe zu extrahieren und den Zahnstein von den Zähnen zu entfernen.

Das Gebot einiger Autoren, alle Metallfüllungen, Kronen- und Brückenarbeiten aus dem Munde des Patienten zur Vermeidung sekundärer Strahlung zu entfernen, geht meines Erachtens zu weit.

Noch wichtiger als die obenstehenden Ausführungen sind die Bedingungen, die man an eine gute Radiumprothese stellt. Da eine Bestrahlung mehrere Stunden dauert, muß die Haltevorrichtung für die Radiumtube unverschiebbar im Munde fixiert bleiben, damit das gesunde Nachbargewebe durch Verbrennungen nicht in Mitleidenschaft gezogen wird. Die Halteapparatur muß ferner bequem ohne allzu große Belästigung für den Kranken zu tragen sein, d. h. sie darf nicht durch ihre Plumpheit und Größe den engen Raum der Mundhöhle für sich in Anspruch nehmen, sondern sie soll zierlich und doch stabil genug gehalten sein. Bei einem Bruch der Halteprothese kann der Kranke in höchste Lebensgefahr geraten, wenn er das abgebrochene Stück aspiriert oder verschluckt. Ferner empfindet der Patient es als wohltuend, wenn man die Kappenschiene oder die Kautschukprothese mit dem Radiumträger leicht und schnell einsetzen und entfernen kann. Die Hauptbedingung, woran viele veröffentlichte Radiumhaltevorrichtungen kranken, ist eine gute Verschieblichkeit des Radiumträgers während der Behandlungszeit. Durch sie ist die Möglichkeit gegeben, die Oberfläche des Tumors gleichmäßig zu bestrahlen. Jedoch muß der Radiumträger nach der neuen Einstellung wieder unverrückbar festliegen.

Die einfachste Art, einen Radiumträger im Munde zu fixieren, ist seine Verankerung in Kerr-, Stentsmasse oder Columbiawachs. Der Stentsabdruck wird nach Schempp entweder direkt mit dem Radiumröhrchen genommen, oder aber es wird ein Stentsabdruck der in Frage kommenden Gegend gemacht, in welchem nach seinem Erhärten Rinnen an den gewünschten Stellen für das oder die Radiumröhrchen angebracht werden. Schempp hält einen aus dem Munde herausragenden Stentsfortsatz für zweckmäßig, durch den sich die Stentsprothese besser aus dem Munde entfernen läßt. Die Radiumröhrchen werden durch einen um den Hals des Patienten befestigten Seidenfaden vor Verlust gesichert. Die An-

wendung von Stentsradiumträgern hat den großen Vorteil, daß der Strahlentherapeut ihre Herstellung selbst vornehmen kann und von fremder Hilfe unabhängig ist. Perthes, Schmiegelow, Albanus, Berven und Schempp haben Radiumstentsapplikatoren angewandt. Jedoch haften ihnen große Mängel an, sodaß sie heute nur als schneller Notbehelf gebraucht werden sollten. Stents und Kerr sind Materialien, deren Bruchfestigkeit und Härte nur äußerst gering sind. Um ein Platzen und Zerreißen der Stentsprothesen zu vermeiden, müssen sie äußerst dick gewählt werden. Eine dicke Prothese wird vom Patienten, da sie viel Platz in der Mundhöhle einnimmt, als unangenehm empfunden. Weitere in die Waagschale fallende Nachteile sind das Auftreten von Verschiebungen und Verziehungen der Stentsapplikatoren, wodurch Verbrennungen gesunder Gewebsabschnitte bedingt sein können.

Größere Haltbarkeit hatten die Apparate, die Forssel 1911 zur Behandlung von Tumoren der Schleimhaut und der Zunge von Zahnärzten aus Hartgummi herstellen ließ.

Albanus und Sticker suchten den Halt der radiumführenden Apparate durch Klammern an den Zähnen zu erreichen.

Sinnreiche und weitere Anregungen verleihende Apparate stellte Becker her. Diese wurden wie die Sticker'schen Haltevorrichtungen kombiniert hergestellt. Während Mühlmann bei seinen Apparaten Aufbißkappen anbringt, damit Unterkieferbewegungen nur in geringem Maße möglich sind, kommt Becker meistens ohne Aufbißwälle aus. Becker strebt an, den Halt der Radiumträger an noch vorhandenen Zähnen zu finden. Um diese legt er Anglebänder und lötet an sie kleine Röhrchen an, in die zurecht gebogene Drähte, die den eigentlichen Radiumträger halten, hineinpassen.

Schröder konstruierte neben anderen Haltevorrichtungen einen Kappenapparat, der zur Bestrahlung eines Rezidivkarzinoms, vom Lippenrande bis zum Zungenrande reichend, diente. Zu diesem Zwecke überkappte er in der Nähe des Tumors befindliche Zähne und verband sie mit einem schlangenförmig gekrümmten Drahtbügel, der es ermöglichte, das an ihm fixierte Radiumröhrchen so zu verschieben, daß nach und nach alle erkrankten Stellen getroffen wurden.

Apfelstaedt verlangt die Herstellung bequemer Apparaturen, bei denen man den Radiumträger ohne große Schwierigkeit in die verschiedensten Stellungen zum Tumor bringen kann. Er fertigte in zwei Fällen solche Halteapparaturen an. Bei ihnen hatte der Radiumträger die Gestalt einer „Olive". Die Olive wurde aus Silber gegossen und war inwendig mit Blei ausgekleidet, um gesundes Gewebe vor unangebrachter Bestrahlung zu schützen. Ferner besaß die Olive zwei Oeffnungen: die eine, um das Radiumröhrchen

einschieben zu können, die andere, um Strahlenbündel durchzulassen. Die Olive muß in dem aus Silber- oder Federgold gegossenen Oliventräger gut einschnappen, um Lageveränderungen der Olive zu verhüten. Der Oliventräger mit Olive kann durch eine Kanüle an einem runden Bügeldraht nach vorn oder hinten geschoben werden. So ist man in der Lage, den Radiumträger je nach Bedarf auf einen bestimmten Punkt einzustellen.

Blessing und Weißenfels führen ein prothetisches Bestrahlungsverfahren durch. Sie stanzen nach einem Abdruck eine Bleiplatte von zwei bis drei mm Dicke, die der Zahnreihe und dem Gaumen ungefähr parallel läuft und mit Klammern oder Metallbändern an mehreren natürlichen Zähnen befestigt ist. Die Radiumprothese bekommt einen Cofferdamüberzug, um Sekundärstrahlen abzublenden und Bleiintoxikationen hintanzustellen.

Da es sich bei der Bestrahlung von Tumoren der Mundhöhle zumeist um ältere Patienten handelt, bei denen die Zahl fester Zähne gering ist, schlägt Tempel Kautschukprothesen zur Fixierung der Radiumträger vor. Außer den Klammern sollen nach Möglichkeit noch Gebißfedern angebracht werden, damit sich die Prothese während der Bestrahlung nicht verschieben kann. Der Radiumträger mit seinem Bleischutz für das nichtzubestrahlende Gewebe ist ähnlich wie ein Obturator durch ein bandförmiges Stück Randolfblech oder durch einen doppelten Randolfdraht, der die Gefahr eines Bruches besser vermeidet als ein einfacher Draht, unverschieblich an der Prothese fixiert. Für die Bestrahlung eines tief sitzenden Zungengrundtumors vulkanisierte Tempel Unter- und Oberkieferprothese in Gestalt unserer Bißschablonen aufeinander. In die Kautschukwälle war ein doppelter Randolfdraht eingelassen, der einen guten Halt für die Radiumhülsen darstellte. Zur Sicherung des Radiumträgers ist eine etwa 30 cm lange Kette an ihm befestigt. Die Kiefer können durch einen Kopfverband in Ruhelage gehalten werden.

Daß sich für die Bestrahlung der Neoplasmen im Bereiche der Mundhöhle kein allgemeingültiges Schema aufstellen läßt, sondern daß je nach Ort, Sitz und Umfang der Geschwulst zu individualisieren ist, geht sehr eindeutig aus den von Reichenbach veröffentlichten Bestrahlungsfällen hervor. Ebenso wie Tempel fertigte Reichenbach Kautschukprothesen mit Gebißfedern und Aufbißwällen an. Besonderes Interesse dürfen die Radiumfilter, die Reichenbach anwandte, erwecken. Er bestrahlte ein Karzinom des rechten horizontalen Unterkiefers mit zwei röhrchenförmigen Filtern, ein am Zungengrund sitzendes Karzinom mit einem gefächerten Filter, ein Tonsillenkarzinom und ein Fibroepitheliom des Epipharynx mit einem Filter in Form eines kleinen Kästchens. Einen guten therapeutischen Erfolg gab ein Fall, in welchem ein Neben-

höhentumor eine Perforation des Gaumens hervorgerufen hatte. Bei diesem Kranken befestigte Reichenbach den Messingfilter abschraubbar an einer Gaumenplatte, so daß diese nach Beendigung der Bestrahlung weiter als Obturator getragen werden konnte.

Im Gegensatz zu Tempel und Reichenbach ist an der Münsterschen Universitäts-Zahnklinik eine neuartige Methode ausgearbeitet worden, bei der die Haltevorrichtung für den Radiumträger ihre Befestigung an den natürlichen Stützpfeilern des Gebisses findet. Es ist dabei nicht gleichgültig, in welchem Kiefer die Fixierung der Kappen- oder Drahtschiene erfolgt. Alle Apparaturen für Bestrahlungen des harten und weichen Gaumens, der Tonsillen, des Epi-, Meso- und Hypopharynx werden im Oberkiefer befestigt, wenn der nötige Zahnbestand für die Fixierung der Schiene vorhanden ist. Ist der Tumor dagegen im Unterkiefer oder an der Zunge lokalisiert, so ist es angebrachter, die Prothese am Unterkiefer zu verankern. Der Oberkiefer wird im allgemeinen bevorzugt, weil durch ihn die sichere Gewähr gegeben wird, daß der Radiumträger keine andere als die eingestellte Lage einnimmt. Außerdem wird durch eine Kappenschiene die normale Okklusion kaum gestört. Wie in allen Fällen werden Radiumröhrchen und Radiumträger nach dem gesunden Gewebe hin mit Blei abgeschirmt.

Von den zahlreichen Fällen, für die wir Kappenprothesen herstellten, seien einige herausgegriffen, um an ihnen unsere Methodik zu erklären.

Fall 1.

Es handelt sich um die 34jährige Patientin F. Kath., die an Lupus der Nase und des weichen Gaumens erkrankt ist. Die Affektionen der Nase bestehen seit 11 Jahren, die des weichen Gaumens seit 9 Jahren. Da die flachen, schmierig belegten Geschwüre am weichen Gaumen zum vollkommenen Zerfall der Uvula geführt haben, und der Prozeß nunmehr auf den harten Gaumen übergreift, wurde die Patientin von der Universitäts-Ohrenklinik zur Zahnklinik überwiesen, damit diese einen geeigneten Träger für die Radiumbehandlung anfertigte. Es leuchtet ein, daß wegen des riesigen Umfanges des Prozesses ein Radiumträger als Lösung in Frage kam, der entweder einen großen Teil des Befallsherdes bestrahlen oder aber schnell in eine andere Bestrahlungsstellung gebracht werden konnte. Am weichen Gaumen lassen sich jedoch weite Flächen bestrahlende Radiumträger schlecht anbringen. Deshalb wurde danach gestrebt, die zweite Indikation zu verwirklichen. Zu diesem Zweck fertigten wir im linken Oberkiefer eine Kappenschiene an, an der ein weit ausgeschweifter S-förmig gekrümmter Randolfdraht von 1 mm Stärke angelötet war. Der Draht muß zwei Eigenschaf-

ten voll und ganz erfüllen: ausreichende Biegsamkeit und große Stabilität. Durch diese beiden Bedingungen werden Lageveränderungen des Radiumträgers, die Gewebsschädigungen bedingen, verhindert. Am freien Ende des Randolfdrahtes, der bis in die Gegend des weichen Gaumens reichte, wurde der Radiumträger in Gestalt einer kegelförmigen Kapsel angebracht (s. Abb. 1). Mit Hilfe einer Zange ist der Radiumträger leicht in eine andere Lage zu fixieren, da der korkzieherartig gebogene Draht Breiten- und Längenverschiebungen zuläßt. Diese Methode genießt außerdem den großen Vorzug, daß man die Schiene vor der endgültigen Fixierung im Munde einproben und richtig einstellen kann.

Fall 2.

Die 15 jährige Str. A. leidet seit zwei Jahren an Lupus der Nase. Die bläschenförmigen, rötlichen Effloreszenzen am weichen und leicht geschwollenen Gaumen und Zäpfchen bestehen angeblich seit vier Wochen. Da der Lupus, eine äußerst chronische Krankheit, in diesem Falle den üblichen Behandlungsmitteln trotzte, sollte durch Radium eine günstige Beeinflussung des Krankheitsbildes versucht werden. Von einer Elektrokoagulation wurde wegen der großen Verstümmelungen Abstand genommen. Es wurde wie im Fall 1 eine Kappenschiene über die gesunden Zähne des linken Oberkiefers befestigt. Das platte Ende des Randolfdrahtes wurde mit der Schiene in einer Länge von etwa ½ cm verlötet. Der Draht bekam drei äußerst starke korkzieherartig gekrümmte Windungen bis zum weichen Gaumen, wie die Abb. 2 zeigt. Abb. 3 zeigt die Apparatur im Munde der Patientin. Anstatt des Randolfdrahtes kommt ebenfalls Nikelindraht zur Anwendung. Jedoch muß dieser dieselben Eigenschaften aufweisen wie der Randolfdraht: gute Stabilität, sicher vor Bruch, genügende Biegsamkeit.

Fall 3.

Fall 3 beschäftigt sich mit dem 61 jährigen Torfarbeiter J. Gerh., der nach seinen Angaben innerhalb von drei Monaten eine starke, derbe, etwa apfelgroße Schwellung unterhalb des Jochbeines in Höhe der Oberkieferhöhle bekam. Der Tumor, der die Oberlippe ein wenig nach unten und vorn vorgetrieben hat, erstreckt sich von der Oberlippe über die gesamte Wangenschleimhaut bis zum weichen Gaumen (Abb. 4). Metastasen in den regionären Lymphdrüsen sind noch nicht palpabel. Der Tumor besteht aus tiefen Ulcerationen mit wallartig verdickten Rändern und schmierig speckigem Grund. Der teilweise jauchige Zerfall des Tumorgrundes verursacht einen üblen foetor exore. Die Probeexzision ergab einwandfrei die Diagnose: Wangenschleimhautkarzinom, speziell Plattenepithel-

krebs mit beginnender Verhornung. Ein chirurgischer Eingriff ist wegen der ungünstigen Lokalisation des Tumors von vornherein abzulehnen. Eine Elektrokoagulation setzt große Wangendefekte, die auch durch eine chirurgische Plastik nicht gedeckt werden können. Es kommt also in unserem Falle nur eine Palliativbehandlung in Form einer Radiumbestrahlung in Frage. Da dem Patienten noch keine Zähne im Unterkiefer fehlen, kann eine Kappenschiene, die den Radiumträger tragen soll, in vorzüglicher Weise an den natürlichen Zähnen des Unterkiefers befestigt werden. Es wird über die rechten unteren Molaren eine Kappenschiene fixiert, an die ein W-förmig verlaufender Randolfdraht angelötet ist. Der Radiumträger hat diesmal die Form eines flachen, plattgedrückten Kästchens erhalten, wie aus der Abb. 5 zu ersehen ist. Wenn wir einen geradlinig verlaufenden Radiumträgersteg an die Schiene anlegen würden, müßten wir, sobald ein anderes Geschwulstgebiet bestrahlt wird, die Halteprothese aus dem Munde entfernen, den Randolfdraht von der Schiene ablöten und die Bestrahlungsrichtung neu festlegen. In unserer angefertigten Radiumprothese ist es ein leichtes Verfahren, den W-förmigen Träger außerhalb des Mundes mit der Zange in die neue Bestrahlungsstellung zu biegen. Diese Methode hat große Vorteile, denn oft hängt das Leben eines Patienten von einer schnellen und intensiven Bestrahlungsdauer ab.

Fall 4.

Der Kappenapparat, den Abb. 6 veranschaulicht, diente zur Bestrahlung eines Hämangioms der rechten Zungenhälfte. Der Messingfilter in Form eines kleinen Kästchens war an dem stabilen und doch biegsamen Randolfdraht angelötet. Abb. 7 zeigt die Radiumprothese im Munde der Patientin. Die Zunge ist mit der Zungenzange herausgezogen. Wie aus der Abbildung ersichtlich ist, genügt eine kleine Verbiegung des zickzackförmig verlaufenden Drahtes um ein neues Bestrahlungsfeld einzustellen.

Schwieriger jedoch gestaltet sich die Behandlung lupöser und sonstiger Veränderungen, die am Zahnfleisch des Vestibulum oris lokalisiert sind. Eine Radiumpunktur läßt sich wegen des kompakten Kieferknochens schlecht durchführen. In der Zahnklinik werden kleine Herde lupöser Efflorescenzen am Zahnfleisch mit der Diathermieschlinge ausgeräumt. Diese Methode hat gute Ergebnisse gezeitigt. Bei größeren lupösen Erkrankungsbezirken und bei großen Tumoren wird folgende Behandlungsart in der Hals-Ohren-Ohrenklinik angewandt: in einem Stentszubiß, wie der Zahnarzt ihn bei einem Kronenabdruck übt, wird der Radiumträger fixiert. Falls es für den Patienten zu ermüdend sein sollte, sei-

nen Mund dauernd in Schlußbißstellung zu halten, verschafft eine Fixierung der Kiefer durch einen Kopfverband dem Patienten Erleichterung.

Von dem eben geschilderten Fall abgesehen, gibt es kaum eine Lokalisation im Mundrachenraum, die für unsere Methode zu entfernt läge. Ein dringendes Gebot jedoch sind feste Stützpfeiler für unsere Kappenschiene. Durch entsprechende Biegung des Drahtes sind wir in der Lage, Radiumtuben an allen Gebieten der Mundhöhle und des Nasenrachenraums zu applizieren. Der Nasenrachenraum läßt sich in der Weise bestrahlen, daß die Kappenschiene am Oberkiefer befestigt und der Draht mit seinen mehr oder weniger starken korkzieherartigen Windungen am Gaumen entlang und unter dem weichen Gaumen her in den Nasenrachenraum geführt wird. Da durch die Berührung des Drahtes oder des Radiumträgers mit der Schleimhaut des weichen Gaumens Würgreflexe ausgelöst werden, schaltet man dieselben für die Behandlungszeit mit Lokal-anaestheticis aus, sodaß eine ruhige Bestrahlung gewährleistet ist.

Außer den intraoralen Radiumapplikationsformen veröffentlichten Freer, Berven u. a. sog. extraorale Radiumprothesen. Solche extraorale Prothesen dienten zur Bestrahlung des Rachenraumes und des Kehlkopfes. Am Ende des Drahtes, der der Lokalisation des Tumors entsprechend gebogen wird, ist der Radiumträger angebracht. Dieses Verfahren kann für manche Fälle mit zahnlosen Kiefern geübt werden, wenn schnelle Bestrahlung eines Tumors im Bereiche der hinteren Mundhöhle erforderlich ist, und die Herstellung von Kautschukprothesen zur Fixierung des Radiumträgers eine zu lange Zeit in Anspruch nimmt.

Zusammenfassend kann man sagen, daß die extratumorale Kontaktoberflächenapplikation mittels Radiumprothesen heutzutage auf einer beachtlichen Stufe steht und einen guten Platz bei der Behandlung maligner Geschwülste sich erobert hat.

Casuistischer Beitrag.

Eine äußerst unangenehme Komplikation, die nach einer extra- wie intratumoralen Bestrahlung im Bereiche der Mundhöhle auftreten kann, ist eine Spätschädigung der Knochenteile. Die Nekrose des Knorpels und Knochens wird ausgelöst durch unzulängliche Filterung, bei der der Knochen reichlich weiche Strahlen absorbiert, und ferner durch eine starke Ueberdosierung. Eine exakte Dosierung läßt sich schwer durchführen, da wir die genaue Ansprechbarkeit des Gewebes auf Radiumstrahlen nicht kennen. Besonders groß ist die Gefahr der Ueberdosierung bei allen radiumrefraktären Fällen. Die Nekrose des Knochens beruht auf Ernährungsstörun-

gen, bedingt durch die Endarteriitis der periostalen Gefäße. Die veröffentlichten Fälle von Spätschädigungen bestätigen die Tatsache, daß sich die Sekundärschädigungen erst nach Jahren bemerkbar machen. Im Gegensatz zur Osteomyelitis erfolgt die Demarkation des Radiumsequesters recht langsam. Er besitzt außerdem keine Neigung zur Abstoßung.

Wir hatten Gelegenheit, eine Unterkiefernekrose zu behandeln, die nach einer Radiumspickung der Zunge auftrat.

Der Patient G. Fritz wurde vor drei Jahren an einem Zungenkarzinom mittels Radiumspickung behandelt. Ein halbes Jahr nach der Bestrahlung trat eine langgestreckte, geschwürige Entzündung im Molarenbereich des rechten Unterkiefers auf. Diese Gewebsveränderung hatte eine Kieferklemme zur Folge und war sehr schmerzhaft. Der zweite Prämolar und die Molaren des rechten Unterkiefers wurden durch den eitrigen Prozeß gelockert, sodaß sie extrahiert wurden. Nach der Extraktion blieb die Wundheilung aus. Der Alveolarknochen war eitrig eingeschmolzen bzw. nekrotisch. In den tieferen Teilen des zerklüfteten Knochens sah man gelbliche Flüssigkeit, die einen üblen foetor ex ore verursachte. Die Röntgenaufnahme (Abb. 8) zeigt eine umfangreiche Nekrose des Unterkiefers. Der Sequester mit seiner unregelmäßig verlaufenden Oberfläche erstreckt sich bis in die Gegend des Mandibularkanals. Abb. 9 ist der photographierte Sequester, der in der hiesigen Universitäts-Zahnklinik nach 2½ Jahren aus dem Unterkiefer entfernt wurde. Da solche Nekrosen zur Spontanfraktur des Unterkiefers führen können, müssen wir bestrebt sein, jegliche Art einer sekundären Schädigung zu vermeiden. Radiumprothesen sollen aus diesem Grunde mit Blei nach der gesunden Seite hin abgeblendet und mit Cofferdam überzogen werden.

Literatur.

Albanus: zit. nach Schempp: Die Röntgen- und Radiumbehandl. des Zungenkarzinoms. In Erg. d. med. Strahlenforsch. 1926, S. 530—539.

Apfelstaedt: Ueber die Behandlung des Mundkrebses mit Radium. Dtsch. Mon.schr. d. Zahnheilk. 1927, H. 20.

Becker: Die Mitwirkung des Zahnarztes bei der Radiumbestrahlung bösartiger Tumoren und deren Umgebung. Vierteljahresschr. f. Zahnheilk. 1922, H. 4.

Berven: Strahlenanwendung in der Mund-, Zahn-, Nasen- und Augenheilkunde. Handb. d. ges. Strahlentherap. 1931, S. 654—656—671.

Blessing u. Weißenfels: Strahlen-, Licht- und Elektrotherapie. Misch: Fortschritte d. Zahnheilk. 1928, Bd. 4 u. 1927, Bd. 3.

— Strahlen-, Licht- u. Elektrotherapie, ebenda: 1930, Bd. 6.

Bremer: Ueber die Technik der Radiumbehandlung bei Tumoren der Mundhöhle. Med. Diss. München, 1931.

Danlos: zit. nach Volk: Tuberkulose der Haut. Handb. d. Haut- und Geschlechtskrankh. 1931, S. 541—48.

Exner: zit. n. Kurtzahn: Die Röntgen- und Radiumbehandlung des Oesoephaguskarzinoms. Ergebn. d. med. Strahlenforsch. 1925, S. 677—685.

Edling: zit. n. Berven: Strahlenanwendung in der Mund-, Zahn- Nasen- und Augenheilkunde. Handb. d. ges. Strahlentherap. 1931, S. 654 bis 656.

Forssel: ebenda.

Freer: zit. n. Schempp: Die Röntgen- und Radiumbehandlung des Zungenkarzinoms. Ergebn. d. med. Strahlenforsch. 1926, S. 530—539.

Gudzent: Grundriß zum Studium der Strahlentherapie. Urban u. Schwarzenberg, Berlin-Wien 1919.

Giesel: zit. nach Walkhoff: Die erste Anwendung der Röntgenstrahlen und des Radiums in der Zahnheilkunde. Correspondenzbl. f. Zahnärzte 1928, H. 1.

Hahn: Die therapeutisch wichtigen radioaktiven Substanzen und ihre Strahlen. Handb. d. ges. Strahlenheilk. 1928, S. 147—154.

Kantorowicz: Handwörterbuch der gesamt. Zahnheilkunde 1931, Bd. 3, S. 2386—2397.

Kurtzahn: Die Röntgenstrahlen und das Radium in der Chirurgie. Die Chirurgie, 1926, S. 281—295.

— Die Röntgen- und Radiumbehandlung des Oesoephaguscarzinoms. Ergebn. d. med. Strahlenforschung 1925, S. 677—685.

Lazarus: Die Frühdiagnose des Zungenkarzinoms und seine Behandlung — insbesondere Radiumbehandlung. Correspondenzbl. f. Zahnärzte 1928, H. 1.

— Zur Radium- insbesondere β-Strahlung der Karzinome. Med. Kl. 1927, H. 9 u. 10.

— Therapeutische Anwendung der Radioelemente (Radium, Mesothorium, Radiothorium, Thorium X, Aktinium X) einschließlich der Tiefen- und Intratumoralen Radiumtherapie, wie der radioaktiven Heilquellen. Handb. d. ges. Strahlenheilk. 1931, S. 1213—1215.

Misch: Gewerbliche Schädigungen der Mundhöhle. Fortschr. d. Zahnheilk. 1933, Bd. 9.

Mühlmann: zit. n. Becker: Die Mitwirkung des Zahnarztes bei der Radiumbestrahlung bösartiger Tumoren und deren Umgebung. Vierteljahresschr. f. Zahnheilk. 1922, H. 4.
Perthes: zit. n. Schempp: Die Röntgen- und Radiumbehandlung des Zungenkarzinoms. Ergebn. d. med. Strahlenforsch. 1926, S. 530—539.
Reichenbach: Einführung in die zahnärztlich-chirurgische Prothetik. Fischers med. Buchhdlg., Leipzig 1932.
Schempp: Die Röntgen- und Radiumbehandl. des Zungenkarzinoms. Ergebn. d. med. Strahlenforschung 1926, S. 530—539.
Schmiegelow: zit. nach Schempp: ebenda.
Schröder: zit. nach Apfelstaedt: Ueber die Behandlung des Mundkrebses mit Radium. Dtsch. Monatsschr. f. Zahnheilk. 1927, H. 20.
Sticker: zit. n. Apfelstaedt: ebenda.
Tempel: Halteprothesen für Radiumbehandlung beim Karzinom der Mundhöhle. Zahnärztl. Rundschau 1931, Nr. 25.
Tigerström: Halteprothesen zur Radiumbestrahlung innerhalb der Mundhöhle und oberen Luftwege. Med. Diss., Greifswald 1922.
Volk: Tuberkulose der Haut. Handb. d. Haut- und Geschlechtskrankh. 1931, S. 541—48.
Walkhoff: Die erste Anwendung der Röntgenstrahlen und des Radiums in der Zahnheilkunde. Correspondenzbl. f. Zahnärzte 1928, H. 1.
Werner: Lehrbuch der Strahlentherapie, Bd. II. Urban u. Schwarzenberg, Berlin-Wien, 1925.
Wetterer: zit. n. Walkhoff: Die erste Anwendung der Röntgenstrahlen und des Radiums in der Zahnheilkunde. Correspondenzbl. f. Zahnärzte 1928, H. 1.

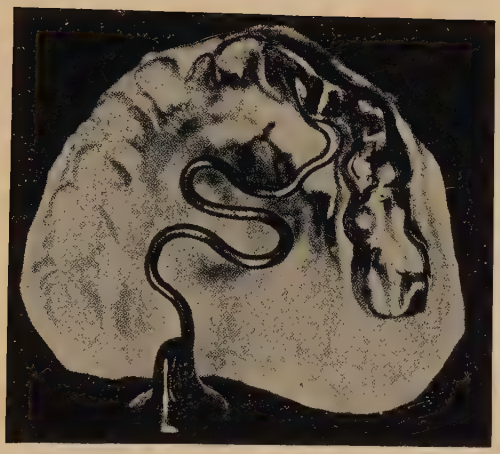

Abb. 2 zu Fall 2.

Abb. 5 zu Fall 3.

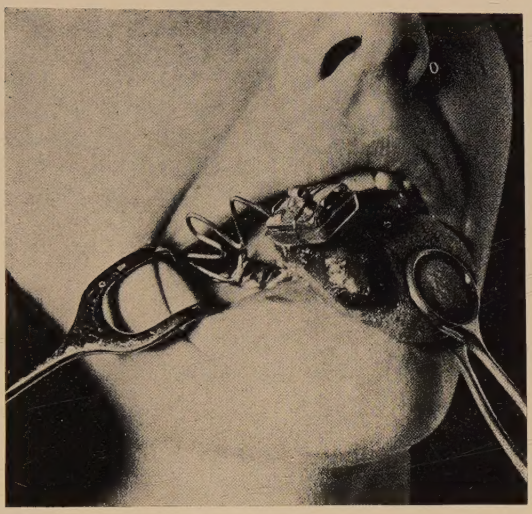

Abb. 7 zu Fall 4.

Lebenslauf.

Ich wurde am 1. 11. 1910 als Sohn des Konrektors i. R. Felix Durau zu Gelsenkirchen geboren. Dortselbst besuchte ich vom Herbst 1923 ab das Realgymnasium und bestand Ostern 1931 die Reifeprüfung. Anschließend studierte ich ohne Unterbrechung in Münster Zahnheilkunde. Juli 1932 legte ich das zahnärztliche Vorexamen, Herbst 1934 das zahnärztliche Staatsexamen ab.

Es ist mir eine angenehme Pflicht, Herrn Priv.-Doz. Dr. Immenkamp für die freundliche Ueberlassung der Arbeit meinen verbindlichsten Dank auszusprechen.